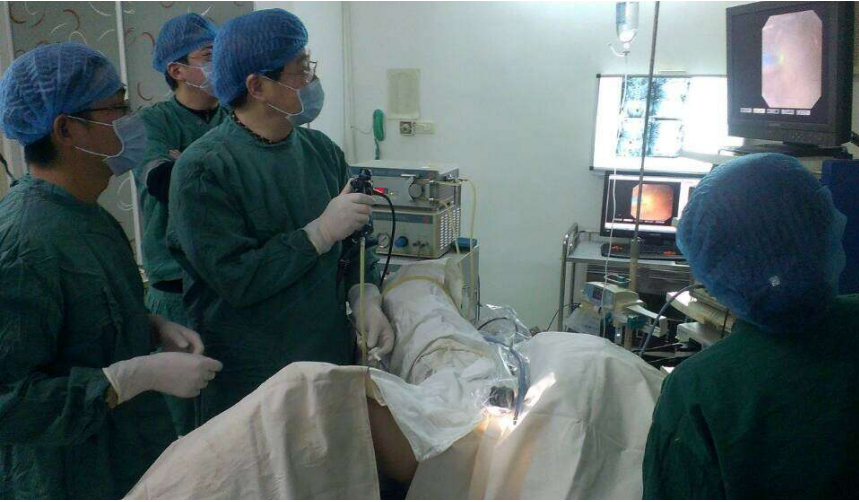

如何正确存放家中药品?
分门别类摆放药品至关重要,最好选择有隔断的药箱。(上)

散装药粒需避光,要用适当避光玻璃瓶或塑料瓶装置,最好内放干燥剂。
液体制剂室温保存。

咸宁辛勤医院

成功开展输尿管软镜取石术



本报讯(记者傅辉)去年12月21日,患者吴女士拉着咸宁辛勤结石医院院长徐辛勤的手高兴地说:“你们医院治结石真是名不虚传。不仅技术高,而且服务好,价格低,报销比例大。我一定要做你们的义务宣传员,好好宣传你们。”

据了解,咸宁辛勤结石医院为患者吴女士成功施行输尿管软镜联合钬激光碎石取石术。术后患者自觉无创轻松,2小时即可正常活动,术后各项检查指标良好,B超、X线拍片显示,肾盂内3.5×2.2cm结石完全粉碎,短期内绝大部分碎砂排出体外,从手术到出院仅用5天时间。

据悉,输尿管软镜手术是目前泌尿外科领域高尖新技术,其投入大,收益少,部分三甲医院也较少开展。输尿管软镜可弯曲,能利用尿路自然腔道进入肾内,将结石粉碎成小于2mm细沫,具有微创高效、适应症广、并发症少、住院时间短、能重复施术等特点,将是未来处理复杂性

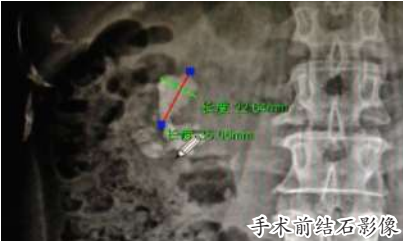性肾结石和上尿路疾病诊断与治疗的首选。

咸宁辛勤结石医院通过多年的实践探索,成功实现结石病诊疗技术的三次转型升级,从中草药化石排石到体外碎石,继而到腔内微创手术取石。形成了中西医结合、手术与非手术结合、体外与腔内结合的结石病综合诊疗技术体系。这次输尿管软镜联合大功率钬激光碎石取石术的顺利开展,标志着咸宁辛勤结石医院诊疗技术的又一里程碑,充分显示了该院结石病诊疗的能力与实力。

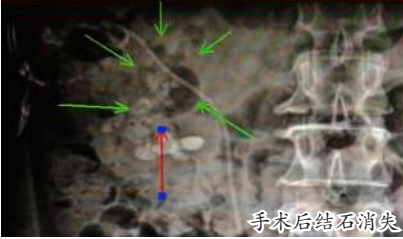
链接:

输尿管软镜技术介绍

输尿管软镜技术是目前泌尿外科最前沿技术,利用直径3mm左右的细镜,经过尿道、膀胱插入输尿管,借助于可弯曲的镜体前端,进入肾脏各个肾盏,借助直径0.2mm的光纤输出能量,将结石粉碎至1-2mm,术后随尿液排出体



手术前结石影像



手术后结石消失

外,实现真正意义NOTES(自然腔道)手术,身体无任何伤口,出血极少,手术创伤极小,恢复极快,上午手术下午即可下地活动、进食。

输尿管软镜碎石的适应症:

1. 体外碎石难以处理(定位困难、阴性结石、坚硬结石等)的肾内<2cm结石。
2. 肾脏解剖结构异常(包括马蹄肾等)的肾结石。
3. 特殊体质患者(包括极度肥胖、脊柱畸形等)的结石治疗。
4. 独肾患者的泌尿系结石治疗。
5. 对多发性巨大型肾内结石行经皮肾镜术后,配合输尿管软镜治疗,能减少穿刺通道数量,提高结石的清除率。

专家科普

女孩“失足”,舞星梦断

本报讯(记者傅辉)前几天,市中医医院康复科刘良生主任接诊一位漂亮女孩,在她妈妈的陪护下,一走一跛坐在刘良生的接诊台旁。“我左脚底中间疼。不仅不能练舞蹈,而且连走路也很疼痛,穿高跟鞋时疼痛减轻,穿平跟鞋时疼痛加重。”“你是什么时候开始练的?”“我20出头才开始的。”“20岁,人的骨骼等已经成型,你想再改变,就容易受伤,建议你不要再练舞蹈了,越练只会受伤越厉害。”“我这几年不就白练啦,我还有我的梦想呢!”“练舞蹈要从小开始,慢慢改变,才不会受伤。”女孩当时就伤心地哭了起来。

刘良生为女孩开了7天的中药浸泡,并嘱咐要穿软底带坡跟的鞋步行。

据刘良生介绍,跖筋膜为足底腱膜的一部分,系足底深筋膜中央腱性增厚部分,起于跟骨结节内侧突,对维持足弓有重要作用。在节律性应力的反复牵引下如长跑、跳跃运动等使足底前部负重增加,致使跖部肌腹和肌腱表面的致密结缔组织因过度活动,牵拉,挤压而引起筋膜缺血,跖腱膜跟骨结节附着处发生慢性纤维组织炎症,以后形成骨刺,被包在跖腱膜的起点内。这种骨刺可引起拇展肌、趾短屈肌和跖腱膜内侧张力增加,或引起滑膜囊炎,出现足跟痛称为跖筋膜炎,又称跖痛症。



2014年12月26日,咸宁市中医药学会针灸推拿学会分会第一次代表大会暨2014年学术会议在温泉举行。(傅辉)

大小便失禁

原是腰椎间盘突出症在“操纵”

本报讯(记者傅辉)前不久,记者在195医院看到康复科副主任医师王晋接诊一患者,患者自述,突然发病,腰痛同时下肢疼痛,时好时坏,时轻时重,反复发作,走路出现时好时疼,疼时一走一跛,竟出现大小便失禁。

王晋介绍,人在20岁以后,腰椎间盘就开始退化,随着年龄的增大,椎间盘后外侧的纤维环较为薄弱,椎间盘的髓核含水量逐步减少,髓核张力减低,椎间盘变薄。同时髓核中的蛋白多糖含量下降,胶原纤维增多,髓核失去弹性。在老年人腰椎间盘突出进行性改变的基础上,加上长期腰部劳累、不当动作等情况,更易造成椎间盘较大的挤压和磨损,引起纤维环的各层纤维互相摩擦,产生玻璃样变,从而失去弹性。一旦出现纤维环破裂,椎间盘就会突出。

临床上发现,老年人的观念比较保守,通常腰椎间盘突出症不发作时先等等看,甚至疼痛时忍一忍就算了,其实现代医学技术发展了,完全没有必要无谓的受罪。有些出现大小便功能障碍的患者,24小时内如果不及时治疗,可能导致大小便功能得不到恢复。

肚子胀,认为是大不了的小事

一查,白血病

本报讯(记者傅辉)一患者看肚子胀,被市中医医院中医科主任孟继民一句话说得嚎啕大哭,瘫坐在地,站不起来。

据了解,一女性患者,自述肚子胀3个多月,好像越来越胀的感觉。孟继民通过手诊,摸到患者的脾脏大,已经与肋骨平齐,超过肚脐。于是孟继民过细询问患者,在排除患者没有到过有血吸虫的地方、没有打过摆子、没有得过伤寒后,孟继民开出一份查血常规的检查单给患者,患者不以为然:“下周

我们单位要体检,那就下周再来做吧。”“不行,时间等不起。”孟继民严肃地说。在孟继民的强烈要求下,患者做了血常规。下午化验科给孟继民打来电话,说该患者的血常规做了两次,结果还是一样,白细胞很高,可能是慢性粒细胞性白血病。

按照惯例,因为超过危急值,化验室都要给临床医生打电话以引起重视。孟继民要患者下午来拿检验结果,可能患者认为没有什么事,直到第二个星期才来拿结

果。孟继民建议患者到武汉做进一步检查,最好明天就动身。“怎么啦,我得了什么病?”患者紧张起来,“我们只是怀疑有可能是白血病。”“什么?”等患者回味到“白血病”三个字的含义后,嚎啕大哭,瘫坐在地,站不起来了。

一周后,患者的爱人专程到医院感谢孟继民医师的准确诊断,并告诉孟继民医师,他爱人已经在武汉接受白血病治疗,目前治疗效果还不错。

体检真的很重要

B超,查出甲状腺癌

本报讯(记者傅辉)前不久,一男子手拿体检B超,找到市中心医院 同济咸宁医院甲乳外科主任刘杨,“刘医师,医生看我体检B超后,要我请您再看一下。”刘杨很认真地查看B超后,“你得感谢单位组织的体检啊。”刘杨说:“体检好就好在早发现你的身体病症的‘蛛丝马迹’,便于医生为你早治疗。”

刘杨在B超上发现,中年男子王先生(化性)的甲状腺有0.4厘米的小结节,通过综合评估,刘杨为其实施手术后,通过肿瘤切片确诊是恶性甲状腺癌。目前患者康复出院。

据刘杨介绍,每年一次的体检很重要,男人要做甲状腺B超,女人要做甲状腺和乳腺B超。高频彩超可以发现甲状腺、乳腺结节。

下腹痛,半夜尿不出

急诊:前列腺增生

本报讯(记者傅辉)市中医院外科半夜接诊一位到医院看急诊的老人,老人下腹胀痛好半夜了,可是多次想尿就是尿不出。家人于是赶忙将其送到医院就诊。

据外科主任宋祖会介绍,这是老年人前列腺增生症,一般男性55岁开始,就有不同程度的前列腺增生症,有的增生不是很大,会有尿频尿急尿

不尽、夜尿多的症状。有的增生过大,压迫甚至堵塞尿道,致使小便排不出,象这位老人。

前列腺增生症可引起膀胱出口梗阻,影响泌尿系统的正常功能,产生不同程度的排尿症状。病程进一步发展,最终可出现严重的并发症:急性尿潴留、尿路感染、肉眼血尿、膀胱结石、肾功能受损等。

宋主任表示,医院会通过患者尿道插上导尿管,疏通尿道。如果增生过大,导尿管也插不进尿道,我们会为行膀胱穿刺造瘘,释放早已盛满尿液的膀胱,以免膀胱破裂。值得注意的是,前列腺增生慢性梗阻,时间一长,可引起肾功能损害。我们会为其行前列腺电气化术,解除前列腺增生反复发作的困境。